Aus der chirurgischen Abteilung des Städt. Erwin-Liek-Krankenhauses Berlin-Reinickendorf. Ärztl. Direktor: Dr. A. W. Busse.

Postoperative Impfmetastasen eines Cystadenoms in den Bauchdecken mit Zellmetaplasie.

INAUGURAL-DISSERTATION

zur

Erlangung der medizinischen Doktorwürde

an der Friedrich-Wilhelms-Universität zu Berlin

vorgelegt von

HELMUT SEYFERTH

aus Oschersleben (Bode).

Tag der Promotion: 15. April 1940

1 9 4 0

DISSERTATIONS-VERLAG G. H. NOLTE DÜSSELDORF

M 32

Gedruckt mit Genehmigung
der Medizinischen Fakultät der Universität Berlin.

Dekan: Prof. Dr. Kreuz
Referent: Prof. Dr. Rostock

R. UNIV.
BIBLIOTHEEK
LEIDEN

MEINER MUTTER.

Digitized by the Internet Archive
in 2026

https://archive.org/details/IA41550807_0098

Solange man die krankhaften Geschwülste kennt, ist man bestrebt, die Ätiologie dieser Störungen der Gewebsentwicklung und des Gewebswachstums, die zu erheblichen Abweichungen im Bau und in ihrem allgemeinen Verhalten zum ganzen Körper führen, zu erkennen. Wenn man in den letzten Jahrzehnten reichlich Gelegenheit gefunden hat, die Geschwulsterkrankungen kennen zu lernen, die einzelnen Geschwulstformen auf Grund ihres histologischen Aufbaues gegeneinander abzugrenzen und die verschiedenen Typen in Schemen unterzuordnen, so ist doch immer noch die Frage nach der Ursache, nach ihrer kausalen Genese, ungeklärt. Die Theorien von Cohnheim und Ribbert, die die Grundlage der Geschwulstbildung in der pathologischen Isolierung einzelner embryonaler Zellgruppen sah, die Organoidtheorie von Eugen Albrecht, die Infektionstheorie, die Ribbert-Fischer'sche Theorie, die die Entstehung von Geschwülsten durch Ausschaltung von Gewebskeimen während des Lebens annahm und endlich die Reiztheorie von Virchow, haben alle mitgeholfen, die Geschwulsterforschung voranzubringen, konnten aber insgesamt die Entstehungsbedingungen der Geschwülste nicht erklären.

Man versuchte nun, auf experimentellem Wege mit Hilfe des Tierversuches vorzudringen und aufbauend auf Virchows Reiztheorie, setzte man in irgendeiner Form Dauerreize. Es gelang B. Fischer-Wasels als erstem, durch Dauerbehandlung mit Scharlachöl am Kaninchenohr atypische Epithelwucherungen zu erzeugen. Einen Schritt weiter bringen uns die Teerpinselungsversuche von Yamagiva und Ichikawa, die durch dauerndes sich über mehrere Wochen erstreckendes Aufpinseln von Steinkohlenteer auf eine immer gleichbleibende, bestimmte Hautstelle eine chronische Entzündung erzielten. Auf dem Boden dieser chronischen Entzündung entwickelte sich im Laufe von 3—6 Monaten eine infiltrierende Neubildung, die die Neigung zu geschwürigem Zerfall, zur Metastasenbildung in den regionären Lymphknoten und den Lungen hatte und sich histologisch als ein Plattenepithelzellenkarzinom erwies. Sie erfüllte also alle Kriterien, die für eine maligne Neubildung erforderlich sind. Man fand im Laufe der Zeit eine ganze Reihe chemischer Substanzen als kanzerogen: wie Paraffin, Ruß, Tabakteer, Anilinfarben, Arsenik, Azo- und Diazofarbstoffe, Benzopyren u. ä. Neben diesen chemischen Stoffen sind auch andere Energien und chronische Einwirkungen in

der Lage, Krebs zu erzeugen, so z. B. mechanische Insulte, pflanzliche Stoffe, Ultraviolett-, Röntgen- und Sonnenstrahlen, Lupus, Syphilis, Nematoden, Cysticercen. Bei der Verschiedenheit der Agentien, die zur Ausübung eines Dauerreizes verwendet wurden, erscheint es als unwahrscheinlich, daß je ein spezifisch kanzerogener Stoff gefunden wird. Da bei all den Experimenten mit Reizstoffen eine sehr lange Latenzzeit bis zur Karzinomentstehung verstreichen muß, liegt es nahe anzunehmen, daß der Übergang zum karzinomatösen Wachstum auf dem Umweg über die chronische Entzündung erfolgt. Die chronische Entzündung war auch das Primäre, als man gerade in der Gegenwart versuchte, mit filtrierbarem, invisiblem Virus Krebs zu erzeugen. Sekundär entstanden bei diesen Versuchen papillomatöse Wucherungen, die dann später in Krebs übergingen. Mit Hilfe von Krebsultrafiltraten ist es gelungen, beim Huhn zellfreie Tumorübertragung vorzunehmen, bei einem Säugetier jedoch noch nicht! Neueste Forschungen haben jedoch ergeben, daß in Tumoren winzige Zwergzellen gefunden sind, die so klein gedacht werden können, daß sie jedes Filter passieren. Diese Zwergzellen sind gegen äußere Einflüsse sehr resistent; denn sie werden durch Gefrieren in flüssigem Stickstoff nicht abgetötet; und können so als Dauerformen des Krebses, die vielleicht bei der gewöhnlichen Metastasenbildung eine Rolle spielen, angesehen werden.

Einen sehr breiten Raum in der experimentellen Geschwulstforschung nehmen die Implantationsversuche ein. Man transplantierte auf andere gesunde Tiere Geschwülste, die man durch Dauereinwirkung eines der oben genannten Agentien erhalten hatte. Die überpflanzten Tumoren wuchsen auch an, aber eine Weiterverpflanzung der implantierten Geschwülste war zunächst noch ohne Erfolg. Sei es, daß zu damaliger Zeit die Technik der Implantation noch mangelhaft war, oder man auf diesem Neuland der experimentellen Geschwulstforschung noch keine Erfahrungen gesammelt hatte, so ist es doch vor nahezu 30 Jahren Lewin und Y. Yama gelungen, ganze Stämme von einem Ausgangstumor bis in die 105. Implantationsgeneration zu züchten. Es wurden hierbei Beobachtungen gemacht, wie der metaplastischen Umwandlung von Karzinomen in Spindelzellsarkome, wobei allerdings bei einem Teil der Mitteilungen eine Karzinom-Sarkom-Mischgeschwulst nicht ausgeschlossen werden kann. Bei Transplantationstumoren waren Metastasen selten. Auch wurde im Tierversuch eine gewisse Immunität beobachtet in der Art, daß bei einem Tier, das schon Träger einer Implantationsgeschwulst ist, ein weiterer transplantierter Tumor nicht angeht. Unter den sonst noch festgestellten Beobachtungen sind erwähnenswert: der hormonelle Einfluß be-

sonders der Keimdrüsen auf das Wachstum der Implantationsgeschwülste, und damit die Elektion einer bestimmten günstigsten Jahreszeit für einen optimalen Implantationserfolg.

Wenn auch die Implantationsversuche ebenso wie die oben angeführten Experimente mit den Reizagentien die Frage nach der kausalen Genese der bösartigen Geschwülste nicht restlos geklärt haben, so haben sie doch sehr befruchtend auf die Geschwulstforschung gewirkt. Gerade die Versuche mit den Transplantationen von Spontantumoren sind ohne Frage Grundlagen, auf denen man aufbauen kann für die Erkenntnis und Entstehung von natürlichen, spontanen Implantationen im menschlichen Körper selbst, den Impfmetastasen. In der Literatur der letzten 40—50 Jahre werden eine Reihe von Vorkommen an Impfmetastasen beschrieben, sei es, daß der Operateur mit seinen Instrumenten sich oder den Operierten geimpft hat, oder daß eine Impfung in demselben Individuum ohne äußere Eingriffe vorgenommen wird. Ehe wir nun zur Betrachtung und Sichtung der Literatur übergehen, ist es nötig, den Begriff der Impfmetastase klar herauszustellen, um dann an Hand dieser Definition die in der Literatur beschriebenen Fälle abzugrenzen und einzuordnen.

Unter Impfmetastasen verstehen wir die Impfung lebender Geschwulstzellen auf eine Oberfläche, die den überimpften Zellen gestattet, sich auf ihr festzusetzen, weiterzuwachsen und so schließlich zu einem sekundären Geschwulstknoten zu führen. Wir müssen also fordern:

1. lebende Tumorzellen,
2. eine Oberfläche, die die Aufnahmebedingungen für Tumorzellen erfüllt und
3. das Wachstum der Geschwulstzellen an sich.

Da die Geschwulsterkrankungen keine lokale Erkrankungen sind, sondern den ganzen Organismus befallen, muß, um eine Impfmetastase überhaupt zu setzen, der Allgemeinzustand so weit geschädigt sein, daß er einer Metastasierung keine Abwehrkräfte mehr entgegenzusetzen hat.

Zu 1. Lebende Tumorzellen, d. h. Zellen, die noch nichts durch nekrotische oder gangränöse Prozesse an ihrer Lebensfähigkeit verloren haben. Solche wirklich lebensfähigen Zellen können aber bei Operationen frei werden; z. B. in Form von stehenbleibenden Tumorresten oder durch Anhaften von Geschwulstzellen an den Instrumenten der Operateure. Es würden also so die Impfmetastasen in den operativen Wunden, den Stichkanälen und die „Narbenkrebse" erklärt sein. Außerdem ist erwiesen, daß sich bei papillären Karzinomen durchaus lebensfähige Zellen abstoßen, und daß

auch lebensfähige Tumorzellen durch die Oberfläche der Organe, in oder an denen sie sich entwickeln, hindurchdiffundieren können (Sampson). Es ist z. B. das häufige Vorkommen von Impfmetastasen nach papillären Karzinomen im Urogenitaltrakt in der Operationsnarbe beobachtet worden.

Zu 2. Es ist eine Oberfläche nötig, die die Aufnahmebedingungen für die Tumorzellen ermöglicht. Die Geschwulstzellen müssen einen Boden vorfinden, auf dem sie haften bleiben können. Das Gewebe muß geschädigt sein. Dieses geschieht durch die Durchtrennung bei der Operation und vor allen Dingen nach der Operation durch den Regenerationsvorgang und den Dauerreiz einer andauernden Sekretion, entweder Blut oder seröse Flüssigkeit. Dieser Dauerreiz bewirkt ebenso wie eine einmalige Verletzung des Gewebes eine Fibrinausschwitzung. Das Fibrin verklebt eng mit den Geschwulstzellen und stellt so eine Verbindung her mit den Tumorzellen und der Wunde; denn wie Lewin nachweisen konnte, ist das bindegewebige Stroma der Tumorzellen bei Implantationen nicht erforderlich für das Angehen des Implantats.

Zu 3. Wie wachsen nun die Tumorzellen? Nach dem Anhaften der Tumorzellen ist wenigstens für eine bestimmte Zeit unbedingte Ruhe zu fordern für die befallenen Gewebe und für das Wachstum der Geschwulstzellen. Denn alle bisher beobachteten Impfmetastasen waren an verhältnismäßig geschützten und ruhigen Stellen lokalisiert. Vor allen Dingen ist dieses gut bei den Impfmetastasen auf dem Bauchfell zu beobachten. Sie liegen in Bauchfelltaschen, an Stellen, an denen sie nicht durch die Peristaltik des Darmes gestört werden oder lokalisieren sich am meisten im Douglas, dem „Schlammfang" Weigerts, wo sie auch nicht durch den dauernden Strom der Peritonealflüssigkeit beunruhigt werden. Es muß wenigstens für die Zeit Ruhe gefordert werden, die die Tumorzellen benötigen, um die ersten Sprossungen in der neuen Gewebsumgebung zu treiben. Danach wiedereinsetzende Blutungen bedeuten einen Reiz für das Wachstum der nun fest eingewachsenen und wuchernden Tumorzellen, wie Theilhaber und Blumenthal beobachtet haben. Das Fibrin hat also eine enge Verbindung der Tumorzellen mit dem Gewebe zustande gebracht und wird nun selbst durch Fibroblasten oder Endothel oder durch beide zusammen organisiert. Es hat also das Baugerüst für das neu organisierte Implantat geliefert (Sampson). Erdmann und Rhoda behaupten nun folgendes über das Weiterwachsen der Impftumoren: Jede Zelle erzeugt eine wachstumhemmende und wachstumfördernde Substanz, deren geregeltes Zusammenspiel im gewöhnlichen großen Zellverband, den Geweben, Gesundheit, deren Disharmonie Geschwulstkrankheit bedeutet. Sie konnten nachweisen, daß

durch Reinigung der Zellen mit lipoidlöslichen Mitteln zuerst die wachstumhemmenden Substanzen ausgeschwemmt werden. Infolge äußerer Eingriffe ist nun der Zusammenhang der Tumorzellen gestört, sie sind also in wenigen Zellhaufen an einer anderen Stelle des Körpers lokalisiert. Es werden nun die wachstumhemmenden Substanzen aus den Zellen ausgeschwemmt, bedingt durch die äußeren Eingriffe und die Reinigung mit lipoidlöslichen Stoffen. Die so aus ihrem Zusammenhang ausgeschalteten und ihrer wachstumhemmenden Substanzen beraubten Zellen werden nun durch die jetzt überwiegenden wachstumfördernden Substanzen immer wieder zur Zellteilung angeregt und wachsen auf diese Art ungehemmt weiter. Die Annahme von Erdmann und Rhoda halten wir für einen Baustein in dem Versuch, das Wachstum von Tumoren erklären zu wollen. Es ist jedenfalls erwiesen, daß es eine Reihe chemischer Stoffe gibt, die auf das Wachstum von Geschwülsten einen günstigen Einfluß haben, wie Paraffin, Ruß, Tabakteer, Anilinfarben, Arsenik, Azo- und Diazofarbstoffe, Benzopyren, wobei bei letzterem, der ein aus dem Teer isolierter Wasserstoff ist, auf die chemische Verwandtschaft mit den Cholesterinen, Gallensäuren und Sexualhormonen hinzuweisen ist.

Zunächst möchten wir noch über einige Fälle berichten, die ein Beweis dafür sind, daß es wirklich Impfmetastasen gibt, nämlich die Krebsübertragung von einem Individuum auf ein zweites gesundes. Hierher gehören die Fälle, von Impfkarzinomen der Operateure, die Aschoff beschreibt und ein Fall, über den Lecène und Lacassague berichten: Der Operateur stach sich in den Handballen mit der Nadel einer Injektionsspritze, die mit dem Punktat eines Lymphergusses aus der Operationsnarbe einer Ablatio mammae (atypisches Epithelion) gefüllt war. Nach zwei Jahren Entfernung der sich an der Einstichstelle lokalisierten Geschwulst sowie der regionären Lymphdrüsen in der Achselhöhle. Die histologische Untersuchung ergab ein atypisches sarkomähnliches Aussehen der Zellen. Auf jeden Fall eine maligne Neubildung. Balacesco und Tzovaru beschreiben folgenden Fall: Eine Frau, bei der ein carcinoma ulcerosa mammae besteht, stillt täglich ihren Säugling. Nach vierzehn Tagen entwickelte sich an der Unterlippe des Säuglings ein Tumor, der später exzidiert wurde und sich als ein fibroblastisches Sarkom erwies. Diese Fälle beweisen uns, daß Polaw und Raabe zu Unrecht das Vorkommen von Impfmetastasen negieren. Raabe stellt 5 Forderungen auf, um eine Tochtergeschwulst in der Bauchnarbe nach Exstirpation krebsiger Teile als echte Impfmetastase anzuerkennen. Eine dieser Forderungen verlangt den Ausschluß einer Einpflanzung in Stich- und Wandkanäle durch nachsickerndes krebszellhaltiges

Peritonealsekret. Aber gerade dieses Nachsickern müssen wir als eine echte Impfung ansehen; hinzu kommt noch der Dauerreiz auf das umgebende Gewebe durch den Sekretionsvorgang, der mit für die Bereitschaft des Gewebes zur Aufnahme der Tumorzellen verantwortlich ist.

In dem Schrifttum, das während der rund letzten 40 Jahre veröffentlicht ist, finden wir eine Reihe von Impfmetastasen beschrieben, die sowohl spontan, d. h. ohne äußere Eingriffe hervorgerufen, wie, und das weit häufiger, postoperativer Natur sind.

Boecker beschreibt eine Impfmetastase eines Karzinoms der Flexura duodeno-jejunalis in eine Gastro-Enteroanastomose. Die Impfmetastase erwies sich auch als ein Karzinom. Ihre Entstehung erklärt sich daraus, daß sich vom Primärtumor (papilläres Karzinom) Zellen ablösten und vom Chymusstrom des Darmes an die per secundam granulierende Gastro-Enteroanastomose geführt wurden, wo sie ein denkbar günstiges Ansiedlungsgebiet vorfanden. In den dazwischenliegenden Geweben und Lymphdrüsenstationen war nichts von krebsigen Ergiffensein festzustellen. Kraske beschreibt zwei Fälle von hochsitzenden Mastdarmkarzinomen, bei denen keine Drüsenschwellungen und Metastasen nachweisbar sind, sich aber dicht über dem Sphincter ani Tumoren finden, deren histologische Untersuchung ein Karzinom derselben Struktur ergab wie der Primärtumor. Die Impfmetastase ist wie im vorhergehenden Fall zu erklären. Die Schleimhautschädigung in der Gegend des Sphincter ist wohl auf Haemorrhoiden zurückzuführen. Sampson schreibt über 7 Fälle, bei denen ohne Metastasierung oder Drüsenschwellung Impftumoren auf dem Peritoneum festgestellt wurden, die histologisch dieselbe Struktur wie ihre Primärtumoren (Ovarialgeschwülste) aufwiesen. Borrmann schildert einen Fall von Melanosarkom der behaarten Kopfhaut mit weitgehender Metastasierung im ganzen Körper und zwei langausgezogenen, pendelnden Impfmetastasen auf dem Endocard des rechten Herzohres. Die histologischen Präparate schlossen eine subendocardiale auf arteriellem Wege entstandene Metastase aus.

Bei den nun aufzuführenden postoperativen Impfmetastasen in den Bauchdecken handelt es sich in 90% der Fälle um Impfgeschwülste nach Exstirpation von Tumoren des weiblichen inneren Genitaltraktes. Solche wurden beschrieben von: Katz, Kummer, Laroyenne, Bruget, Mohr, Tannen, Ohlshausen, Roberts, Tauber, Pfannenstiel, Schröder, Sippel, Frank, Halban, Klein, Opitz, Schauta, Weingärtner, Blumenthal. Hervorzuheben ist hierbei, daß die Impftumoren in den Narben zuweilen erst nach einer Reihe

von Jahren auftraten. „Narbenkrebse", Impfmetastasen, die fest mit der Narbe verwachsen waren, wurden beobachtet nach Ovarialtumoren, Papillom der Mamma und Magenkarzinom von: Frank, Halban, Klein, Opitz, Schauta, Weingärtner, Berner, Schepetinsky.

Nach dem Versuch, das umfangreiche Schrifttum über Impftumoren gesichtet und einige klare Linien über die Betrachtung solcher Fälle aufgestellt zu haben, erscheint es uns berechtigt, über einen von uns beobachteten Fall der Impfmetastasierung, der noch eine pathologische Besonderheit aufweist, zu berichten.

Vorgeschichte:

Am 30. Oktober 1936 wird die 61 Jahre alte Patientin zu uns eingewiesen. Sie stammt aus gesunder Familie. Mit 15 Jahren hatte sie ihre Menarche. Die Menstruation kam regelmäßig alle 28 Tage und war von 3—4tägiger Dauer. Die Menopause trat mit 45 Jahren ein. Pat. hat 6 mal geboren, davon 4 spontane Normalgeburten und 2 Fehlgeburten. Mit 45 Jahren stellten sich bei ihr Atemnot und chronischer Bronchialkatarrh ein. Im selben Jahr traten starke Blutungen auf. Der Arzt, den sie aufsuchte, stellte Myome des Uterus fest, die dann bestrahlt wurden. Seit den Bestrahlungen klagte die Patientin über Beschwerden beim Urinieren: die Urinmenge ist geringer gegen früher, und der Akt des Urinierens dauert länger.

Seit 1934 verspürte Pat. einen Druck im Rücken und häufigen Stuhldrang. Bei der Defäkation ereignete es sich alle vier Wochen zwei- bis dreimal, daß sich nur Blut entleerte. Diese Beschwerden wurden von der Pat. auf Haemorrhoiden zurückgeführt. Seit drei Wochen hat der Druckschmerz im Rücken zugenommen, so daß die Patientin einen Frauenarzt aufsuchte, der sie zwecks Bestrahlungen zu uns einwies. Vaginalblutungen wurden von der Pat. nicht beobachtet. Die Gewichtsabnahme betrug nach Angabe der Eingewiesenen 15 kg während der letzten zwei Jahre.

Befund:

Puls (88) und Temperatur (36,8) normal. Der Stuhl ist bleistiftdünn. Starke Appetitlosigkeit. Gewicht: 44,8 kg.

Senkung: 4/10. Blutbild: Hb.: 85%; F. I. = 1,1. Erythr.: 3,8 Mill. Leuco.: 4600.

Grazil gebaute Frau in mäßigem Ernährungs- und Kräftezustand. Die Hautfarbe ist blaßgrau. Haut und sichtbare Schleimhäute sind schlecht durchblutet. Keine Ödeme, keine Exantheme. Leichte Dyspnoe. Die Lippen sind cyanotisch.

Kopf ohne krankhaften Befund. Pupillen reagieren auf Licht und Convergenz. Die Zunge ist feucht und leicht belegt. Rachenhöhle und Tonsillen ohne befund.

Thorax: symmetrisch. Seitengleiche Atemexkursionen.

Herz: Die Grenzen sind regelrecht. Die Herzaktion regelmäßig. Töne leise paukend.

Lungen: Die Grenzen sind schlecht verschieblich; keine Schalldifferenz. Vereinzelte feuchte R.G.s. und Giemen über beiden Seiten.

Abdomen: weich. Leber nicht vergrößert. Median über der Symphyse kindskopfgroße, derbe Resistenz, die nicht druckempfindlich ist.

Gynäkologische Untersuchung:

Vaginal: Vagina, Portio, Cervix reizlos. Muttermund geschlossen. Rechts: eigroße, bewegliche Adnexe; links: kindskopfgroße Adnexgeschwulst, die beim Stoß gegen den Douglas mitbellotiert. Der derbe Uterus ist nicht deutlich gegen den rechten Adnextumor abzugrenzen.

Rectal: In 6 cm Tiefe ist ein derber und stark druckempfindlicher, pflaumengroßer Höcker zu fühlen, der von normaler Schleimhaut überkleidet ist. — Leichte Haemorrhoidalknoten.

Verlauf:

Der Patientin wird die Operation zur Beseitigung der Geschwülste vorgeschlagen, die die ganzen in der Anamnese festgelegten Beschwerden erklären. Patientin erklärt sich bereit für einen späteren Zeitpunkt.

Am 11. Januar 1937 wird die Patientin zur Operation wieder aufgenommen. Die Beschwerden (starke Kreuzschmerzen) haben zugenommen. Vorbereitung zur Operation in der üblichen Weise.

Am 16. 1. 37 wird die Operation (Dir. Dr. Busse) in Evipan-Äthernarkose ausgeführt. Eröffnung durch Querschnitt dicht über den horizontalen Schambeinästen bis auf die Recti. Eröffnung der Bauchhöhle durch Längsschnitt nach Auseinanderziehung der Wundränder (Schnitt nach Pfannenstiel). Das kleine Becken ist durch eine Cyste ausgefüllt. Darmadhäsionen bestehen nicht. Abstopfung und Isolation einer kindskopfgroßen linken Ovarialcyste, die durch Punktion entleert wird. Auslösen der gesamten linken Adnexe und Exstirpation nach Ligatur derselben. Das rechte Ovar ist kleinfaustgroß, derb, höckrig, lang gestielt. Exstirpation des rechten Ovars. Genaue Blutstillung. Der Uterus ist mit Myomknoten durchsetzt, die belassen werden. Schichtweise Naht der Bauchdecken.

Bis zum 24. 1. 37 dauernde Sekretion von Blut und seröser Flüssigkeit aus dem rechten lateralen Wundwinkel. Durch dauernden starken Hustenreiz und Pressen klafft die Wunde ungefähr 3 cm weit. Am 24. 1. 37 gegen 16 Uhr liegen Darmschlingen vor, die in Evipannarkose reponiert werden. Die Serosa der vorgefallenen Darmschlingen zeigt geringe, mäßig festhaftende, fadenförmige Fibrinbelege. Nach Anfrischung der Wundränder Verschluß durch Einzelknopfnähte. Die Wunde heilt p. p. Keine Sekretion mehr. Die Narbe ist fest und reizlos, vollkommen geschlossen. Leib weich, nicht druckempfindlich. Gynäkologische Untersuchung ergibt keinen Befund. Das Allgemeinbefinden der Patientin ist gut, so daß sie am 15. 2. 37 entlassen werden kann.

Die histologischen und chemisch-bakteriologischen serologischen Untersuchungen (Pros. Doz. Dr. Benoit) ergaben: Multiokuläres Cystenadenoma ovarii papilliferum des rechten Ovars ohne Anhaltspunkte für maligne Neubildungen. Im Punktat der linken Ovarialcyste waren keine Mikroorganismen nachweisbar.

7. 5. 37. I. Wiederaufnahme.

Vor 5 Wochen traten Schmerzen beim Gehen auf, nachdem sich die Pat. bis dahin wohlgefühlt hatte. In der Laparatomienarbe wurde eine langsam an Größe zunehmende, stark schmerzende Verhärtung fühlbar. Es fand sich etwas oberhalb der sonst reizlosen Pfannstielnarbe auf der rechten Seite eine apfelgroße, derbe, nicht verschiebbare, druckempfindliche Geschwulst. Nach der üblichen Vorbereitung fand am 8. 5. 37 die Operation (Oberarzt Dr. Rinn) in Evipan-Äthernarkose statt: Schnitt in der alten Pfannenstielnarbe. Umschneidung des im rechten Narbenwinkel gelegenen apfelgroßen, glattwandigen Tumors. Blindes Isolieren von seinem breitbasigen Anheftungsstiel; auf der Fascie quillt weickes Tumorgewebe hervor. Per electrotomiam Exstirpation der Geschwulst mit Fascie im gesunden. Koagulation des Wundbettes. Fascien- und Hautnähte. Muskel und Peritoneum von der Geschwulst nicht ergriffen.

Die histologische Untersuchung ergab die Vermutung auf ein der Stützsubstanzreihe angehörendes myxomatös degeneriertes Sarkom. Sicherlich aber eine maligne Neubildung.

Zehn Tage nach der Operation, die die Patientin leidlich überstanden hat, ist die Wunde bis auf eine 2 cm lange Stelle geschlossen, aus der sich auf Druck seröse Flüssigkeit entleert, die mit Blut, geringen Gewebsfetzen und Fibrin durchsetzt ist. Bei der histologischen Untersuchung der aufgefangenen Flüssigkeit werden nur einzelne degenerierende Tumorzellen gefunden in den starken Nekrosen. Daraufhin wird am 31. 5. 37, um einem Weiterwuchern etwa noch verbliebener Tumorreste vorzubeugen, mit Röntgen-

Bestrahlung begonnen. Nach 9 Röntgen-Bestrahlungen, die relativ gut vertragen wurden, konnte die Patientin am 26. 6. 37 entlassen werden. Die Narbe ist bis auf eine 1 cm lange offene Stelle in der Wunde geschlossen. Aus dieser Stelle floß während der ganzen Zeit reichlich Sekret ab. Bei der Entlassung sezerniert nur noch wenig. In der sonst festen und fast reizlosen Narbe fühlt man 1 cm oberhalb des rechten Narbenwinkels eine erbsengroße, verhärtete, druckempfindliche Stelle.

20. 8. 37. II. Wiederaufnahme wegen dauernder Schmerzen in der Narbe, die 2 cm lang und 0,5 cm breit in der Mitte klafft. Es entleert sich fortwährend aus der offenen Wundstelle übelriechendes Sekret; außerdem ist an dieser Stelle eine faustgroße, derbe Resistenz tastbar. Am darauffolgenden Tage Operation (Oberarzt Dr. R i n n) in Evipan-Äthernarkose: von der 2 cm langen, offenen, klaffenden Wundstelle der Narbe führt eine Fistel durch einen faustgroßen Tumor hindurch, dessen innere Zellen im Verfall begriffen sind und eine Höhle gebildet haben, bis auf die Fascie und Muskulatur. Besonders in der rechten Bauchseite weist die Fascie Veränderungen auf, die auf eine maligne Neubildung hindeuten. Die Bauchdecken sind längs der ganzen Narbe in ungefähr 3 cm breiter Ausdehnung derb infiltriert. Der Tumor wird weit im Gesunden per elektrotomiam umschnitten unter Mitnahme der Muskulatur und Fascie und wird dann in toto bis auf das Peritoneum exstirpiert. Die histologische Untersuchung ergab eine ausgedehnte, nekrotisierende, eitrige Entzündung im Tumorbereich, im übrigen hyalines, straffes Narbengewebe. Tumorzellen sind nicht nachweisbar.

Einen Monat später ist der Allgemeinzustand der Patientin wenig verändert. Die Wunde zeigt frisches Granulationsgewebe. Am 21. 9. 37 wird erneut ein pflaumengroßer Tumor, der sich im linken Wundwinkel der Narbe gebildet hat, in Evipannarkose exstirpiert. Die tumorhaltige Gewebswucherung lag inmitten frischer Granulationen der übrigen Wunde und saß breit auf der Fascie und Muskulatur auf. Exstirpation in toto mit Fascie und Muskulatur. Die histologische Untersuchung ergab neben ausgedehnten Nekrosen gefäßreiches Granulationsgewebe, das von seltsamen bläschenförmig aufgetriebenen Zellen unterminiert war. In einzelnen Randgebieten der Nekrosen wurde sarkomähnliches Gewebe mit Sicherheit nachgewiesen. Nach dieser Reihe von Eingriffen brauchte die Patientin längere Zeit, um wieder in einen einigermaßen befriedigenden Allgemeinzustand zu kommen. Die Wunde zeigte Neubildungen von frischem Granulationsgewebe, schloß sich aber nicht.

Am 30. 11. 37 wurde abermals eine auf Tumorbildung verdächtige Stelle aus der granulierenden Hautwunde entfernt. Die histologische Untersuchung ergab eine chronische, eitrige Entzündung, aber keine Anteile von Tumorgewebe.

Der Allgemeinzustand der Patientin ist, nach der Reihe der überstandenen Eingriffe beurteilt, durchaus befriedigend. Die Wunde selbst zeigt frische Ansätze von Granulationsgewebe, klafft aber in ihrer ganzen Länge ungefähr 2—3 cm weit und scheint die Neigung zu haben, von der Tiefe heraus zuzugranulieren.

Es handelte sich also bei unserem Fall, wenn man Anamnese, Verlauf und Operationsbefund zusammenfassend betrachtet, um eine Geschwulsterkrankung. Der klinische und pathologisch-anatomische Befund des ersten Operationspräparates ergaben ein Cystadenom papilliferum des rechten Ovars. Im weiteren Verlauf traten nun Geschwülste in den Bauchdeckennarben auf. Es erhebt sich die Frage, ob diese Narbengeschwülste mit dem Primärtumor in einem kausalen Zusammenhang stehen, also als Impfmetastasen anzusehen sind; oder als Primärtumoren entstanden.

Die in unserem Fall aufgetretenen Geschwülste in den Bauchdecken sind pathologisch-anatomisch als maligne Neubildungen erwiesen. Sind diese Neubildungen nun Primärtumoren, dann ist zu ergründen, von welchen Geweben sie abstammen. Die histologische Struktur deutete auf sarkomähnliche Neubildungen hin, also auf Geschwülste, die der Stützsubstanzreihe angehören. Im übrigen ist ihre histologische Struktur nicht klar und eindeutig, daß sie irgendeiner bestimmten Gewebsreihe zugeordnet werden können. Man müßte auch noch an Haemangiome denken. Gegen echte Haemangiome spricht aber, daß das infiltrierende Wachstum bei unserem Fall nicht auf die Haut und das Unterhautzellgewebe beschränkt war, sondern auch auf die Fascie und Muskulatur übergriff. Es bleiben dann noch die sogenannten Angiosarkome zu betrachten, deren Genese aber so erklärt ist, daß die reichlichen und weiten Gefäße in den Tumoren keine Gefäßtumoren sind, sondern für das Ernährungsbedürfnis der schlauchartig um die Gefäße gelagerten Sarkome höchster Unreife erforderlich sind. Man nennt diese Tumoren Meristome. Wenn nun in unserem Fall, bei dem man histologisch in einem Präparat mit Vorsicht ein Meristom vielleicht diagnostizieren konnte, wirklich ein Meristom vorläge, dann müßten bei dieser überaus malignen Geschwulst bestimmt Metastasen aufgetreten sein, die aber trotz eingehendster Untersuchung nicht festgestellt werden konnten. Die häufigsten nachfolgenden Geschwülste in der Bauchdeckennarbe können wohl nicht als Metastasen angesehen werden, müssen vielmehr als Rezidive gelten, da

es bei der weichen und schlecht faßbaren Konsistenz der Tumoren unmögli chwar, radikal zu operieren. Außerdem ist wohl auch anzunehmen, daß die folgenden Rezidive mitbedingt sind durch die Röntgen-Bestrahlung, von der man ja weiß, daß, sobald sie nicht eine vollständige Zerstörung des Geschwulstgewebes und damit eine vollkommene Heilung erzielt, sie sehr wachstumsfördernd wirkt.

Wie erscheinen nun diese Tumoren als Impfmetastasen betrachtet? Die Literatur beschreibt eine Reihe von Fällen, bei denen nach Totalexstirpation von Tumoren im weiblichen Genitaltrakt, vor allem bei Cystadenoma papilliferum, Geschwülste in den Bauchdeckennarben auftraten, die als Impfmetastasen anerkannt sind. 90% der beschriebenen Fälle von postoperativen Impfmetastasen entfallen auf solche nach Geschwulstexstirpationen im weiblichen Genitaltrakt. Wenn wir nun in unserem Fall prüfen, ob er den oben angeführten Kriterien, die, um als Impfmetastase anerkannt zu werden, nachgewiesen werden müssen, so müssen wir die drei erforderlichen Punkte beweisen, nämlich: lebende Tumorzellen, eine Oberfläche, die die Aufnahmebedingungen für Tumorzellen erfüllt, und das Wachstum der Tumorzellen an sich. Die Impfung mit lebenden Tumorzellen ist erwiesen, da einmal das Messer des Operateurs die Tumorzellen übertragen hat, oder daß es zum anderen als erwiesen gilt, daß gerade bei papillären Formen von Cystadenomen sich Teile des Tumors lösen, in der Peritonealflüssigkeit suspendiert werden und bei der Operation durch die übliche Anklammerung der Bauchdecken zusammen mit dem Peritoneum auf das Unterhautgewebe überimpft sind. Die Tumorzellen waren lebensfähig, weil kein nekrotischer Zerfall des Cystadenoms beobachtet wurde. Die Aufnahmebedingung der Oberfläche für lebende Tumorzellen war die denkbar günstigste; denn das Gewebe war infolge der Durchtrennung bei der Operation geschädigt, eine Bedingung für die Ansiedlung der Tumorzellen; dann der Regenerationsvorgang und der Dauerreiz durch die nachfolgende Sekretion, die beide zusamm endie Fibrinausschwitzung begünstigten und dadurch eine enge Verbindung der Tumorzellen mit dem Gewebe herstellten. Für das Ansiedeln und die erste Sprossung der Tumorzellen haben die 36 Stunden post operationem genügt, in denen keine Sekretion stattfand, um eine feste Verbindung mit Hilfe der Fibrinausschwitzung mit dem geschädigten Gewebe herzustellen. Die Zeit kann als ausreichend betrachtet werden, weil die entstandenen Tumoren von einer hochgradigen Unreife waren. Die dann einsetzende Sekretion regte die nunmehr auf festen Boden implantierten Tumorzellen zu immer weiterem Wachstum an. Somit können wir unsern Fall als eine klassische

Impfmetastase ansehen, da die erforderlichen Kriterien hierfür vollkommen erwies ensind und oben ein Primärtumor mit sehr großer Wahrscheinlichkeit ausgeschlossen wurde.

Das Bedeutende an unserem Fall ist aber nun noch eine pathologisch-anatomische Besonderheit, die in den nun folgenden Berichten der pathologisch-histologischen Befunde (Prosektor Doz. Dr. Benoit) aufgezeigt werden sollen:

Primärtumor:

Es handelt sich um ein multiokuläres Cystadenoma ovarii papilliferum. Ein Anhaltspunkt für maligne Neubildung ist nicht vorhanden.

Impfmetastase. 1. Exstirpation:

Die Untersuchung verschiedenster Stellen des Operationsmaterials sowie der Bauchdeckennarbe ergab das Vorhandensein eines unreifen, malignen Gewächses mit zahlreichen Mitosen, Nekrosen mit eitriger Entzündung, Riesenzellbildungen und infiltrierendem Wachstum. Besonders die Kapillaren werden arrodiert und Tumorzellen auf dem Kapillarweg ins Gesunde verschleppt (nach Fischer-Wasels malignes Cystoblastom). Wahrscheinlich der Stützsubstanzreihe angehörendes myxomatös degeneriertes Sarkom. Sicherlich bösartige Neubildung.

Impfmetastase. 2. Exstirpation:

Außerordentlich starke Nekrosen, die bis an die quergestreifte Muskulatur heranreichen mit Thrombosen im nekrotischen Gebiet. Außerdem gefäßreiches Granulationsgewebe, unterminiert von Riesenzellen und zahlreichen Fibroblasten, die so wenig differenziert sind, daß sie als Blastomzellen angesehen werden müssen. Solche Zellen des Tumors, wie sie bei der ersten Untersuchung nachgewiesen wurden, sind nicht mehr vorhanden. In einzelnen Randgebieten der Nekrosen sicherer Nachweis von Sarkomgewebe.

Wir hatten ja erwiesen, daß nach unserer Auffassung ein kausaler Zusammenhang zwischen den aufgetretenen Tumoren bestand, ja daß man unter den vorhandenen Bedingungen geradezu von einer klassischen Impfmetastase sprechen konnte. Wie kann nun das relativ gutartige papilläre Cystadenom im Zusammenhang mit den sarkomähnlichen Impfmetastasen stehen? Die papillären Formen der Cystadenome sind klinisch bedenklicher zu beurteilen als die glandulären, da bei ihnen ein höherer Grad an Wachstumsenergie des Epithels vorliegt, dem das Bindegewebe durch Vergrößerung seiner Oberfläche entgegenkommt, und es sich nach Aufbruch in

die Peritonealhöhle auch diskontinuierlich weiterverbreitet. Die Impfmetastasen des Primärtumors sind bösartig entartet. Man könnte hierfür immerhin neben den angeführten noch den chronischen Reiz der Narbe mitverantwortlich machen. Allerdings spräche dagegen die relativ kurze Zeit, die zwischen der Radikaloperation des Primärtumors und dem Auftreten der ersten Impfmetastase liegt. An Hand der pathologischen Befunde muß man, wenn man sie gegenüber stellt, an irgendeine Art der Metaplasie denken, wenn man versuchen will, den Zusammenhang zwischen dem Primärtumor und den nachfolgenden Tumoren zu erklären; auf Grund der oben angeführten Ausschlüsse für das Entstehen der nachfolgenden Impfmetastasen auf primärer Grundlage. Wir glauben, fußend auf den nachfolgenden Definitionen über Metaplasie, unsern Fall in diese Reihe von Gewebsumbildungen einordnen zu können.

Was versteht man nun unter Metaplasie, unter welchen Bedingungen und in welchen Zellen kann eine Metaplasie auftreten? Unter Metaplasie verstehen wir die Umbildung eines Gewebes in ein anderes von dem ersten morphologisch und funktionell verschiedenes Gewebe. Für die Metaplasie sind von grundsätzlicher Bedeutung die Gewebsspezifität und die latenten Potenzen der Gewebszellen zur Ausbildung anderer Gewebsarten. Die Gewebsspezifität sehen wir in der histologisch nachweisbaren Struktur und in dem chemischen Aufbau der Zellen; denn jede spezifische Gewebszelle und jede Zellart mit besonderer Funktion besitzen auch ihre spezifisch gebauten Zellbestandteile. Den maximalen Grad der Potenz der Gewebszellen zur Ausbildung anderer Gewebsarten sieht K r o m p e c h e r in den Kambiumzellen, also in jenen Zellzonen, die noch unentwickelt und indifferent sind. Sie treten bei Verlust der spezifisch differenzierten Zellen in die Lücken und differenzieren sich dann in typischer Weise aus. Er behauptet, daß sich diese nicht differenzierten Basalzellen auch ortsfremd umdifferenzieren können, weil sie postembryonale, pluripotente Zellen sind. B e n c i n i erklärt den Mechanismus der Metaplasie nicht an die Basalzellen gebunden, sondern zuerkennt diese Fähigkeit den weniger als die Basalzellen differenzierten sogenannten staminalen Zellen, zu denen sich durch retrograde Differenzierung die Basalzellen umformen. Bei der Einteilung der Formen der Metaplasie müssen wir die Pseudometaplasie von Anfang an ausschließen, da sie nur eine äußere Formveränderung der Zellen, aber keine Änderung der Gewebsspezifität darstellt.

Die Metaplasie unterteilen wir nun in die Prosoplasie, die direkte und indirekte Metaplasie.

Die Prosoplasie ist eine abnorme Differenzierung unter pathologischen Verhältnissen, die dem Ort des betroffenen Gewebes, aber nicht der Gewebsart selbst fremd ist; z. B. die Verhornung der Schleimhaut der Speiseröhre, weil die typische Ausdifferenzierungszone des Epithels des Oesophagus nur bis zur Keratohyalinbildung geht.

Unter der direkten Metaplasie verstehen wir die Gewebsumwandlung unter Persistenz der Gewebszellen, also ein Vorgang, der unter Ausschluß jeder Neubildung und Wucherung vor sich geht. Eine echte direkte Metaplasie gibt es wahrscheinlich nur in höchst seltenen Fällen und kümmerlichen Andeutungen.

Die indirekte Metaplasie steht in untrennbarem Zusammenhang mit der regenerativen Zellwucherung. Nach Bencini kommt es bei Regenerationswucherungen zunächst zu einer Zerstörung der Kambiumzellen und somit zu einer retrograden Differenzierung oder Entdifferenzierung der Basalzellen zu den staminalen Zellen, die dadurch frei werden und in Wucherung geraten. Der Regenerationsreiz regt diese entdifferenzierten Zellen zu starker Vermehrung und Wucherung an. Es ist aber damit sofort die Möglichkeit gegeben, daß die latenten Differenzierungspotenzen dieser Zellen zum Vorschein kommen; sie sich also nach anderer Richtung ausdifferenzieren können. Indirekt ist diese Metaplasie zu nennen, weil sie nur auf dem Wege über die regenerative Neubildung erfolgt.

Bei den Geweben, die durch Metaplasie entstanden sind, steht die primäre Schädigung im Vordergrund. Funktionell betrachtet ist der größte Teil der so entstandenen Gewebe äußerst minderwertig. Für uns ist von besonderem Interesse der Zusammenhang der Metaplasie mit der Geschwulstbildung. Die Beziehung zwischen beiden Erscheinungsformen ist eine recht enge. Wie wir festgestellt haben, entstehen fast alle Metaplasien auf dem Boden regenerativer Prozesse. Nun sind aber diese regenerativen Zellwucherungen, auf Grund derer metaplastische Vorgänge entstehen, pathologischer Natur. Sie schädigen die Strukturen, setzen die spezielle Funktionstüchtigkeit herab und regen schließlich das pathologische Wachstum sehr stark an. Durch all dieses ist die Beziehung zur Geschwulstbildung ohne weiteres gegeben; denn gerade bei der Geschwulstwucherung sieht man nicht selten das Auftreten abnormer Differenzierungen des Ursprungsgewebes, das Erscheinen latenter Potenzen der Geschwulstzellen. Allerdings ist immer zu bedenken, auch gerade bei dem von uns oben beschriebenen Fall, bei dem wir ja mit ziemlicher Sicherheit eine sekundäre Entstehung bewiesen haben, daß gerade die stark abnormen Differenzierungen einer Geschwulst darauf hindeuten, daß die Geschwulstanlage sich nicht aus

einem regenerativ-metaplastischen Prozeß entwickelt hat, sondern eine primäre Gewebsmißbildung darstellt. Bei primärer Gewebsmißbildung, z. B. bei Persistenz embryonaler Stadien (Ribbert), sieht man in größerem Maße abnorme Differenzierungspotenzen auftreten. Anderenteils können wir bei unserem Fall, der von uns als Impfmetastase beschrieben ist, bei dem also die Geschwulstanlage von dem relativ gutartigen papillären Cystadenom des Ovars abstammt, annehmen, daß er auf regenerativ-metaplstischer Grundlage als Geschwulst gewuchert ist. Die fundamentale Differenz nämlich zwischen den Zellen des relativ gutartigen Primärtumors und den Zellen des unreifen malignen Impftumors führt notwendigerweise, wenn man den kausalen Zusammenhang der Tumoren anerkennt, zu der Schlußfolgerung, daß irgendwo und irgendwann eine Umwandlung der gutartigen Zellen des Primärtumors in die bösartigen des Sekundärtumors stattgefunden haben muß. Für diese Annahme spräche, daß sekundär in der kurzen Latenzzeit eine Geschwulst entstanden ist, die histologisch ihrer Struktur nach schlecht einzuordnen ist, wahrscheinlich aber der Stützsubstanzreihe anzugehören scheint.

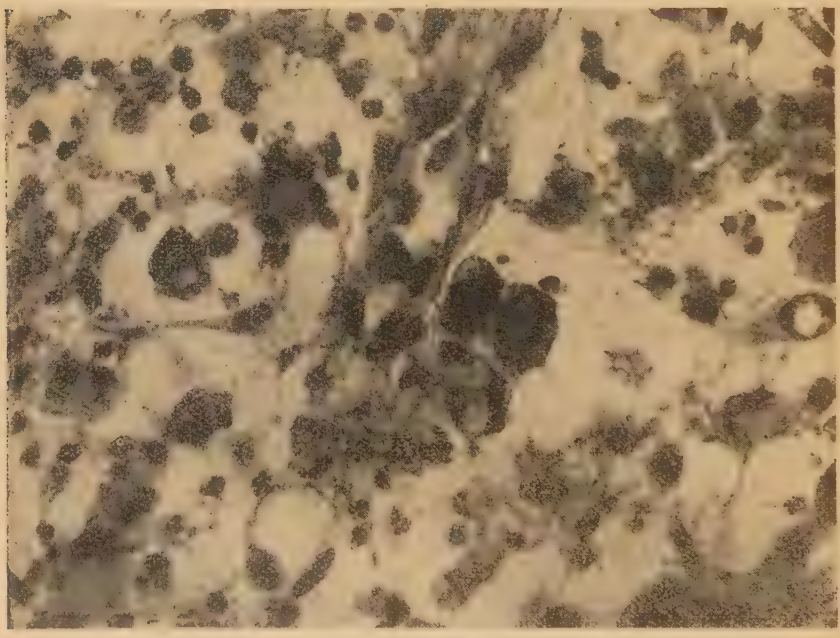

Impfmetastase. I. Exstirpation. (s. S. 17).



Impfmetastase. II. Exstirpation. (s. S. 17).

Da wir nach dem oben Gesagten einen Primärtumor in den Bauchdecken doch mit einiger Sicherheit ausschließen können, so können wir uns diese Umdifferzierung der relativ gutartigen, überimpften, papillären Cystadenomzelle in die malignen Geschwulstzellen des Impftumors nur auf metaplastischer Grundlage erklären. Die stattgefundene Metaplasie wäre dann eine indirekte, also eine Umdifferenzierung mit Hilfe des Regenerationsreizes. Die Literatur berichtet von einem Fall, bei dem nach Exstirpation eines Papilloms des Ovars, das ja in einem gewissen pathognostischen Zusammenhang mit den papillären Cystadenomen steht, allerdings nach einer relativ langen Latenzzeit, in den Bauchdecken eine carcinomatös entartete Geschwulst aufgetreten ist. Ein Einzelfall ist jedoch noch kein ausreichender Beweis.

Kann man durch Vorsichtsmaßnahmen postoperative Impfmetastasen vermeiden?

Zunächst wären da die Mittel zu nennen, mit denen man Erfolge erzielt hat bei dem nicht operativen Angehen von Primärgeschwülsten, die man prophylaktisch auf die Impfmetastasenbildung nach

Radikaloperation des Primärtumors für indiziert halten könnte; nämlich Strahlentherapie, Chemikalien und Impfstoffe. Bei der Strahlentherapie ist an Röntgenstrahlen und Thorium zu denken. Zu große Strahlendosen schädigen die Abwehrvorrichtungen, wogegen geringe Mengen die Abwehrvorrichtungen der Gewebe und vor allem des aktiven Mesenchyms stärken. Hierdurch würden etwa zurückgebliebene Tumorzellen vernichtet werden. Theilhaber behauptet hierzu mit Recht, daß, wenn Impfmetastasen schon einmal auftreten, neben all den für ihr An- und Weiterwachsen nötigen Bedingungen eine besondere Allgemeindisposition des Körpers und der betreffenden Körpergegend vorhanden sein muß. Er sieht diese Disposition hauptsächlich in einer Zellarmut des Bindegewebes und einer Involution der Gefäße. Er schlägt darum eine Wiedermobilisation der Bindegewebszellen und damit eine Steigerung des Bindegewebsschutzes vor. Dieses will er erreichen mit Hilfe einer akuten Entzündung, die er durch Diathermie hervorruft. In gleicher Richtung liegt die Therapie, die eine Einreibung in Salbenform von Thorium X in die Haut vorschlägt. Hierbei wird eine kräftige Hautentzündung mit Ödembildung und Austritt von Leucozyten erzielt. Intravenöse Injektionen von Thorium X und Radiothor sollen den Organismus tonisieren. Ob diesen Verfahren allerdings Erfolg beschieden sein wird, muß erst die praktische Erfahrung lehren.

Bei der Prophylaxe mit Chemikalien könnte man dem Isaminblau B 789 T eine Steigerung der fermentativen Leistung des aktivierten Bindegewebes zusprechen. Bleijodid und Wismut sollen die Virulenz der Tumorzellen herabsetzen können. Im Tierexperiment hat Krotkin antiblastische Versuche mit Alkohol und Äther unternommen. Er benutzte hierzu Wunden, wie sie bei Operationen durch Reinplantation bzw. Impfung mit intakten Geschwulstelementen vorkommen. Er konnte eine ausgesprochene antiblastische Wirkung bei so gesetzten Ratten- und Mäusecarcinomen beim Alkohol, weniger jedoch beim Äther, feststellen. Die Krotkinschen Versuche scheinen uns von den Chemikalien, den vielleicht möglichen Weg unter Vermeidung von Impfmetastasen aufzuzeigen.

Der Impfstoff- und Serumprophylaxe liegt die Auffassung zugrunde, das Krebsproblem als ein Problem der Infektionskrankheiten anzusehen. Die aktive Immunisierung wird vorgenommen durch subkutane Injektionen in steigenden Dosen in Intervallen von 3—7 Tagen mit spezifischen Impfstoffen, die aus den zerkleinerten, in physiologischer Kochsalzlösung aufgeschwemmten, zerriebenen, operativ entfernten Geschwülsten hergestellt werden. Mit der Serumbehandlung will man eine Steigerung der Abwehrkräfte

bezwecken. Die erzielten Resultate sind einander so widersprechend und auf Einzelfälle beschränkt, daß man ein Urteil sich nicht erlauben kann.

Die angeführten Verhütungsmaßregeln, die unseres Wissens nach bisher nur auf Primärtumoren angewandt wurden, werden von uns vorgeschlagen zur Vermeidung von Impfmetastasen; weil man mit ihnen ja schon Erfolge bei Primärtumoren erzielt hat. Neben diesen Prophylaxen sind noch einige Erwägungen allgemein technischer Art bei Tumoroperationen zu behandeln. Eine auch noch so sorgfältige Abdeckung des Operationsgebietes wird eine Impfung nie ausschließen. Ebenso glauben wir auch nicht, daß durch irgendeine Gewebsdeckung der frsich gesetzten Exstirpationsnarbe ein Erfolg zu erzielen ist. Aber immerhin müssen wir versuchen, ein Minimum an postoperativen Impfmetastasen zu setzen. Deshalb ist auf jeden Fall ein öfterer Handschuhwechsel während der Operation zu fordern, zum allermindesten jeweils vor Inangriffnahme der Unterbindungen, desgleichen wie ein einmaliger Gebrauch der Instrumente, vor allem der Gefäßklemmen, Pinzetten, Scheren, Messer, also eine „fortlaufende" Instrumentensterilisation.

Einen radikalen Erfolg scheint uns die Elektrochirurgie zu garantieren. Sie schließt mit Bestimmtheit eine Impfgeschwulst aus. Sollte wirklich eine Impfung vorkommen, so wird sie schon frühzeitig erkannt, weil die plastische Deckung der Hautdefekte erst nach 4—6 Wochen vorgenommen wird, also nach einer Zeit, in der sich normaliter die Wunden gereinigt haben, und ein junges Granulationsgewebe zu wuchern beginnt. Die Geschwulstoperationen mit Hilfe der Messerelektrode wären das ideale; aber nur auf wenigen Gebieten und Teilen des menschlichen Körpers hat man bis jetzt Erfahrungen hiermit sammeln können, und gerade in der Bauchhöhle bei den Magen-Darmtumoren und den Tumoren des weiblichen Genitaltraktes, also bei jenen Geschwülsten, deren zahlenmäßige Häufigkeit an führender Stelle in den Geschwulststatistiken steht, hat die Elektrochirurgie bisher nur wenig ausrichten können. Warum schließt nun diese Art zu operieren Impfungen aus? Die Messerelektrode, kurz alle Instrumente, die hierbei zum Schneiden benutzt werden, sind dauernd steril infolge der Einwirkung des hochfrequenten Stromes und der durch diesen erzeugten sehr hohen Temperaturen. Jede anhaftende Tumorzelle wird verkocht oder anfangs schon so geschädigt, daß sie nicht mehr lebensfähig ist. Auch die bei der Verkochung oder der Elektrotomie auftretende Wundfläche ist steril, sämtliche Blut- und Lymphgefäße sind koaguliert, so daß also für etwa vorhandene noch lebensfähige Tumorzellen keine aufnahmefähige Oberfläche existiert. Außerdem

sind etwaige sich ablösende Gewebstrümmer von der verschorfenden Wundfläche nicht mehr lebensfähig, weil noch weit über die Koagulationsgrenze hinaus die Zellen so geschädigt sind, daß sie nicht mehr virulent sind.

Die Elektrochirurgie wäre somit der einzige Weg, Impfmetastasen zu verhüten, wenn ihre Anwendung bis jetzt nicht noch an ganz bestimmte Körperregionen gebunden wäre.

Zusammenfassung:

Es wird zunächst über die bösartigen Geschwülste berichtet, dabei von ihrer Ätiologie und ihrer kausalen Genese Mitteilung gemacht. Die experimentelle Geschwulstforschung wird berührt, und die Erfolge bei Implantationsversuchen aufgeführt. Der Begriff der Impfmetastasen, der natürlichen, spontanen Implantationen im menschlichen Körper selbst, wird klar umrissen. Hierbei müssen wir drei Kriterien fordern, nämlich: lebende Tumorzellen, eine Oberfläche, die die Aufnahmebedingungen für Tumorzellen erfüllt und das Wachstum der implantierten Geschwulstzellen an sich.

Unter dieser Zugrundelegung der Definition werden die einschlägigen Fälle aus dem Schrifttum gesammelt und darüber berichtet. Dabei können zwei Arten von Impfmetastasen festgestellt werden, spontane und solche, die durch äußere Eingriffe entstanden sind, postoperative Impfmetastasen. Bericht über eine eigene Beobachtung: Postoperative Impfmetastase bei einer 61jährigen Brau in den Bauchdecken nach Totalexstirpation eines multiokulären Cystadenoms des rechten Ovariums. Es werden im ganzen 4 Tumoren aus der Bauchdeckennarbe exstirpiert, von denen zwei Anhalt für maligne Neubildung geben. Die pathologisch-anatomischen Befunde ergeben eine wenig differenzierte, sehr unreife maligne Neubildung, die wahrscheinlich der Stützsubstanzreihe angehörig zu sein scheint. Es liegt der Gedanke an Metaplasie nahe.

Der Begriff der Metaplasie wird definiert und die einzelnen Arten der Metaplasie aufgeführt. Ein eindeutig sicherer Beweis für metaplastische Umwandlung in unserm Fall kann nicht erbracht werden. Es erscheint aber nach Ausschluß eines Primärtumors in den Bauchdecken immerhin als wahrscheinlich.

Zur Frage der Verhütung von postoperativen Impfmetastasen wird zunächst die Prophylaxe mit Strahlentherapie, Chemikalien und Impfstoffen nach Radikaloperation des Primärtumors behandelt. Dabei kann als positiv nur die im Tierexperiment erwiesene

antiblastische Wirkung des Alkohols aufgezeigt werden. Dann wird auf die Elektrochirurgie eingegangen und als einzig wirksame Verhütungsmaßregel gegen Impfmetastasen erkannt, wenn ihr Anwendungsbereich schon allumfassend wäre.

Zu besonderem Dank bin ich verpflichtet Herrn Direktor Dr. A. W. Busse für die bereitwillige Überlassung des Falles aus seiner Klinik, der chirurgischen Abteilung des Städt. Erwin-Liek-Krankenhauses in Berlin-Reinickendorf, und dem Herrn Prosektor Doz. Dr. Benoit an derselben Anstalt für seine Mitarbeit an der Herstellung der Präparate und für die Benutzung seines Laboratoriums.

LITERATURNACHWEIS

Balacesco-Tzovaru: Une observation authentique de transmission spontanée du cancer d'homme àhomme. Pres. méd. 1936, 44. S. 1408.

Bencini, B.: Basi biologiche, dottrina ed interpretazione dei fenomeni metaplastici. Path.-Genova 28. 1936, 8. Nr. 531.

Berner, O.: Ein fibro-epithelialer Tumor, ein Papillom, aus dem sich ein Sarkom entwickelte. Zeitschr. f. Krebsf. (Origin.) 1937, 46. S. 232.

Blumenthal, B.: Über Krebsentstehung in der Laparatomienarbe. Med. Diss. Breslau 1927.

Bode, A.: Sitzungsbericht der Gynäkologischen Gesellschaft Dresden am 11. 10. 1895. Zentr. f. Gyn. 1896, 20. S. 44.

Boecker, P.: Impfmetastasen eines Karzinoms der Flexura duodeno-jejunalis in eine Gastro-Enteroanastomose. Zentr. f. Chir. 1936, 63, S. 1404.

Borrmann, R.: Zur Frage von Impf- und Abklatschmetastasen bei bösartigen Geschwülsten. Virch. Arch. f. pathol. Anat. 1932, 284.

Bouget-Laroyenne: Henke, Lubarsch, Handbuch der spez. path. Anat. 1937, VII, 3. S. 289.

Bruda-Pfeiffer, B. H.: Über die Bedeutung der Milz und des Speicerzellensystems (Reticuloendothel) für die Abwehr der bösartigen Impfgeschwülste der Ratte. Zentr. f. exper. Med. 1929, 68, S. 116.

Canuaco, L.: Der Einfluß des Prolans auf Impftumoren der Maus. Ref. Zentr. f. Chir. 1933, 60. S. 2853.

Erdmann-Rhoda: Wie kann man die Entstehung von Impf-, Spontan- und auf experimentellem Wege erzeugten Tumoren durch die gleichen Annahmen erklären? Arch. f. exp. Zellf. 1927, 3. S. 368.

Fischer-Wasels, B.: Metaplasie und Gewebsmißbildungen. Handbuch d. norm. u. pathol. Physiol. 1927. 14, 2. S. 1211.

— Allgemeine Geschwulstlehre. Handbuch d. norm. u. pathol. Physiol. 1927. 14, 2. S. 1341.

Frank: Henke-Lubarsch: Handbuch d. spez. path.-Anat. 1937, VII. 3. S. 292.

Gross, F.: Erfahrungen mit der Impfstoffbehandlung nach Keysser bei malignen Geschwülsten. Zentr. f. Chir. 1929, II. S. 2261.

Halban: Henke-Lubarsch, Handbuch d. spez. path. Anat. 1937, VII. 3. S. 297.

Heidenhain, H.: Übertragung von Krebs durch Zerfallsprodukte von Krebsgeschwüren. Zentr. f. Chir. 1931, 58, S. 1461 (Sitzungsbericht.)

Henschen, O.: Über die Notwendigkeit fortlaufender Instrumentensterilisation bei Karzinomoperationen zum Schutz vor örtlichen Rezidiven. Zentr. f. Chir. 1922, 49, S. 314.

Katz, Klein: Henke-Lubarsch, Handbuch d. spez. path. Anat. 1937, VII, 3. S. 299.

Keysser, F.: Die Elektrochirurgie. Fischers Med. Buchhandlung, Leipzig 1931.

Kostelezky, Mohr: Henke-Lubarsch, Handbuch d. spez. path. Anat. 1937, VII, 3. S. 300.

Kraske, O.: Über Entstehung sekundärer Krebsgeschwülste durch Impfung. Zentr. f. Chir. 1884, 11. S. 801.

Krompecher, E.: Über Basalzellenhyperplasie und Basalzellkrebse der Prostata. Virch. Arch. 1925, S. 257.

Krotkin-Petrov, N. N.: Der Einfluß einiger Stoffe auf die Impfbarkeit der Krebsgeschwülste. Ref. Zeitschr. d. Krebsf. 1930, 31, S. 58.
Kummer, Ohlshausen, Tamen: Henke-Lubarsch, Handbuch d. spez. path. Anat. 1937, VII, 3. S. 302 u. f.
Lacassague-Lecène: Une observation d'inoculation accidentelle d'une Tumeur maligne chez l'homme. Ann. d'anat. pathol. et d'anat. norm. méd.-chir. 1926, III, 2. S. 97.
Lewin, E.: Die Entstehung histologisch neuer Tumoren nach der Impfung mit bösartigen Geschwülsten. Zeitschr. f. Krebsf. 1928, 27. II. (Originalien).
Midana, A.: L'influenza dell'iperimia attira sull'accrecimento da innesto. Arch. p. l. scienze méd. 1929, 53. S. 594.
Opitz, Polaw, Pfannenstiel, Raabe, Roberts, Schauta: Henke-Lubarsch, Handb. f. spez. path. Anat. 1937, VII. 3. S. 305 u. f.
Sampson, John A.: Implantation peritoneal carcinomatosis of ovarian origin. Amer. Journ. of pathol. 1931, September.
Schepetinsky, A.: Mschr. f. Geburtsh. u. Gyn. 1932, II, S. 457.
Schmorl, E.: Sitzungsberichte der Verh. Dtsch. pathol. Gesellschaft 1908.
Schröder, Sippel, Weingärtner: Henke-Lubarsch, Handbuch f. spez. path. Anat. 1937, VII, 3. S. 310 u. f.
Seemen, H.: Allgemeine und spezielle Elektrochirurgie. Mit einem Beitrag: Elektrochirurgie der Geschwülste in Verbindung mit Strahlenbehandlung. Ref. Zentr. f. ges. Chir. 1932, 59, S. 513.
Symeonidis, A.: Experimentelle und morphologische Untersuchungen über Impfgeschwülste. Virch. Arch. 1937, H 1/2 S. 429.
Theilhaber, A.: Die Entstehung und Verhütung der Rezidive nach Beseitigung der Karzinome. Strahlentherapie, Bd. XI, Hft. 81, S. 208.
Tauber, R.: Maligne Degeneration von Implantationen in den Bauchdecken nach Exstirpation papillärer Ovarialtumoren. Ref. Zentr. f. Gyn. 1927, 51. S. 1505.
Walz, K.: Über Basalzellentumoren des Pankreas. Zentr. f. allgem. Path. u. path. Anat. 1926, 37, I, S. 481.
Yama, Y.: Impfversuche mit einem transplantablen Spindelzellsarkom. Ref. Zentr. f. Chir. 1935, I. S. 364.
Yamamoto, T.: An expermental study on the effect of X-rayto the metastasis of malignant tumor, especially in the bones. Jap. Journ. Obstetr. 1936. 19, S. 388.
Bauer, K. H.: Klinische Erfahrungen mit der elektrochirurgischen Behandlung bösartiger Geschwülste. Zentr. f. ges. Chir. 1931, 53. S. 681.

LEBENSLAUF

Als Sohn des Kaufmanns Paul Seyferth und seiner Ehefrau Ida, geb. Körtge, bin ich, Helmut Seyferth, am 15. 9. 1914 zu Oschersleben (Bode) geboren.

In Hannover besuchte ich die Leibnizschule und in Oschersleben (Bode) das Städt. Reformrealgymnasium. Zu Ostern 1933 bestand ich an der letztgenannten Anstalt die Reifeprüfung. Anschließend begann ich das Medizinstudium in Göttingen und bestand dort im Oktober 1934 den ersten Teil und im Februar 1936 den zweiten Teil der ärztlichen Vorprüfung. Nach einem Semester in München studiere ich seit Oktober 1936 in Berlin. Im April 1936 trat ich als Sanitätsoffiziersanwärter in den Dienst des Reichsheeres ein und gehöre seit der Zeit der Militärischen Akademie in Berlin an.